
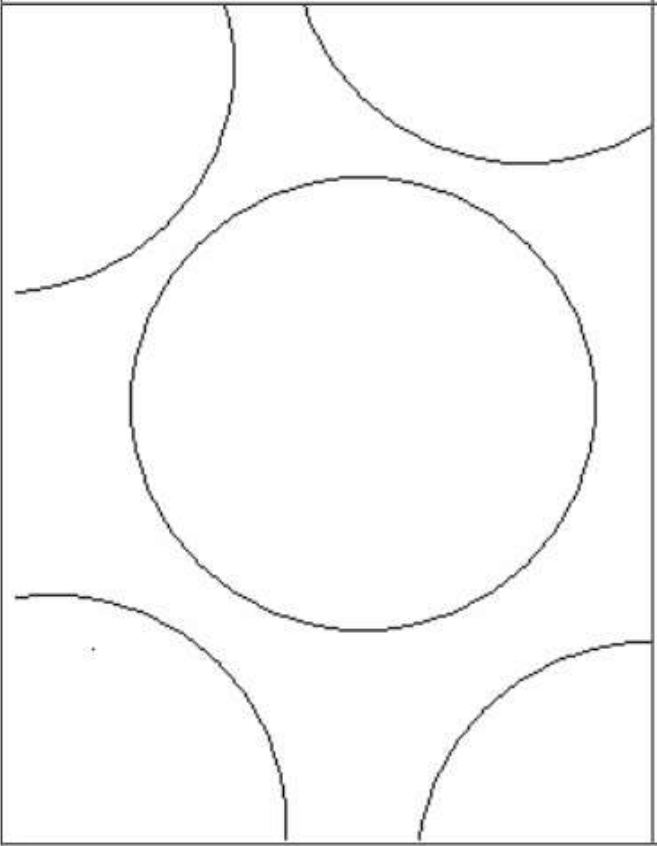
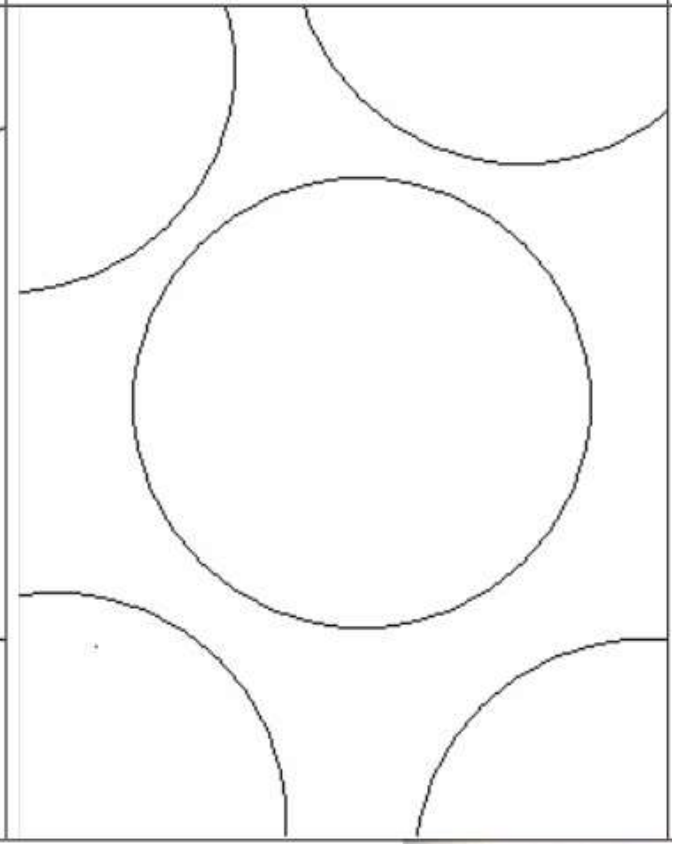






## Etude du cas clinique n°9

### Schématisations des structures observées

<u>Symboles à utiliser</u>	<u>Légendes des symboles</u>		
	<b>Epaisseur de la paroi du tube séminifère</b>		
	<b>Cellules interstitielles</b>		
	<b>Vaisseaux sanguins</b>		
	<b>Présence de spermatozoïdes</b>		
	<b>Absence de spermatozoïdes</b>		
		<b><u>Portion de coupe transversale de testicule d'un individu témoin centrée sur un tube séminifère</u></b>	<b><u>Portion de coupe transversale de testicule du cas clinique 9 centrée sur un tube séminifère</u></b>